

# Aspergillose

## Teil 2

**Dr. Carlo  
Manderscheid**



### **Apathisch und abge- magert**

**Im ersten Teil seines Artikels über die Aspergillose (siehe WP-Magazin 4/2008) hat Dr. Carlo Manderscheid ausführlich die klinischen Symptome und Ursachen für diese gefährliche Schimmelpilzinfektion erläutert. Im zweiten Teil konzentriert sich der Veterinärmediziner auf die Diagnostik und Behandlungsmethoden.**

Die Aspergillose hat eine Reihe von klinischen Symptomen, die auch bei anderen Infektionen zu beobachten sind. Auffällige Vögel sollten daher gründlich untersucht werden, um eine Fehldiagnose zu vermeiden.

Die Diagnostik der Aspergillose am lebenden Tier ist eine Herausforderung für jeden Tierarzt. Oft wird eine Aspergillose diagnostiziert, obwohl es dafür überhaupt keinen Beweis gibt, sondern lediglich einen Verdacht. Da diverse Organe befallen sein können, müssen auch entsprechend unterschiedliche diagnostische Methoden Anwendung finden. Um eine definitive Diagnose stellen zu können, sollten alle Verfahren zum Einsatz kommen. Das Ziel einer Aspergillose-Untersuchung ist es, mittels Erfassung der Blutparameter, Röntgenuntersuchungen und Endoskopie sowie

mittels Histopathologie und der Kultur (Anzüchtung des Erregers) den eindeutigen Beweis zu erbringen, dass ein Pilz vorhanden ist und um welche Art es sich handelt.

Nicht selten kommt es zu Fehldiagnosen aufgrund vorschneller oder unlogischer Schlussfolgerungen von Tierärzten, die keine oder nur unzureichende Kenntnisse von der Anatomie der Papageien und der Differentialdiagnostik besitzen. Vielfach fehlt in den nicht auf die Behandlung von Papageien spezialisierten Tierarztpraxen eine geeignete Ausstattung für die notwendigen Labor-

### **Diagnose Behandlung Vorbeugung**

untersuchungen oder die Endoskopie. Es haben schon Tierärzte Strukturen auf dem Röntgenbild als Luftsackpilze interpretiert, die Luftsäcke präsentierten sich aber bei einer späteren Endoskopie als klar wie Glas. Die Röntgenaufnahmen waren in diesen Fällen meist von schlechter Qualität und die Positionierung des Vogels für die Aufnahme zudem falsch. Auch Blutparameter werden nicht selten fehlinterpretiert, und man gewinnt den Eindruck, dass viele Tierärzte ohne fundiertes Spezialwissen nach der Devise „Eine Behandlung mit einem Pilzmittel ist immer richtig“ therapieren.

## Blutparameter

Ohne ein vollständiges Blutbild ist keine vernünftige Diagnose möglich. Tierärzte, die dennoch ohne die Analyse der Blutparameter arbeiten, sollte man mit Vorsicht genießen. Auch die diversen Globuline (Bluteiweiße) geben Auskunft über den Entzündungsstatus des Tieres und müssen vor allem in den Kontrolluntersuchungen bestimmt werden. Nur so kann ein Monitoring der Behandlung entstehen.

## Serologie

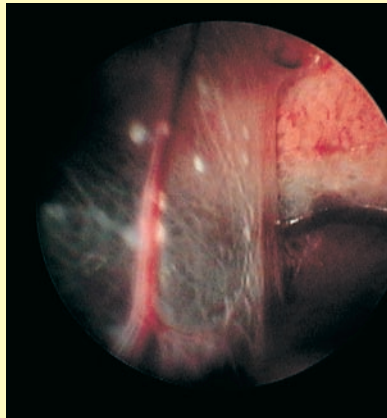
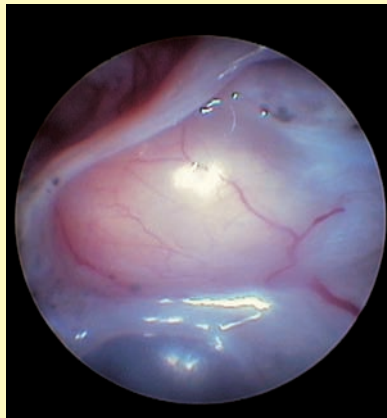
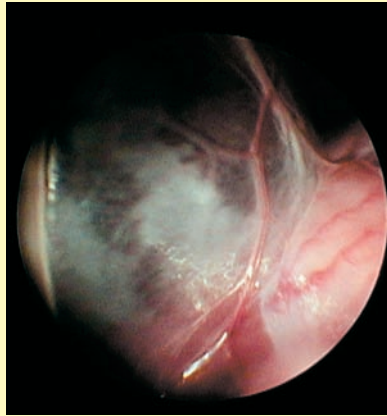
Der Nachweis von Antikörpern gegen *Aspergillus* hat sich als unzuverlässig erwiesen. Investieren Sie das Geld für diesen Test lieber in qualitativ hochwertiges Futter, denn es gibt leider keinen Test, der eine gute Aussagekraft besitzt. Der zurzeit auf dem Markt angebotene Test ist für Hundeserum bestimmt, nicht für das von Papageien. Weiterhin ist die Interpretation des Ergebnisses äußerst schwierig und damit unzuverlässig. Da zudem noch andere Pilze als *Aspergillus* in Frage kommen, scheidet diese Möglichkeit für mich vollends aus.

## Röntgen

Die Röntgendiagnostik ist für viele Tierärzte das Mittel der Wahl. Es gibt eine Vielzahl von Röntgengeräten, -filmen und Filmentwicklungsprodukten, was sich natürlich auch in der unterschiedlichen Qualität der Aufnahmen widerspiegelt. Die verschiedenen Graustufen variieren je nach Röntgenstärke (gemessen in Kilo-Elektronenvolt, keV), Filmentwicklungsdauer und Temperatur der Entwicklungschemikalien. In Zukunft wird es nur noch standardisierte Techniken wie die digitale Röntgendiagnostik geben, alles andere wird schon bald veraltet sein. Beim digitalen Röntgen kann man eventuelle Veränderungen fokussieren, vergrößern, in verschiedenen Farbstufen darstellen und präzise vermessen.

### Nachteile der Röntgendiagnostik

- Große Qualitätsunterschiede je nach Entwicklungsart.



### Die Grenzen der Röntgendiagnostik

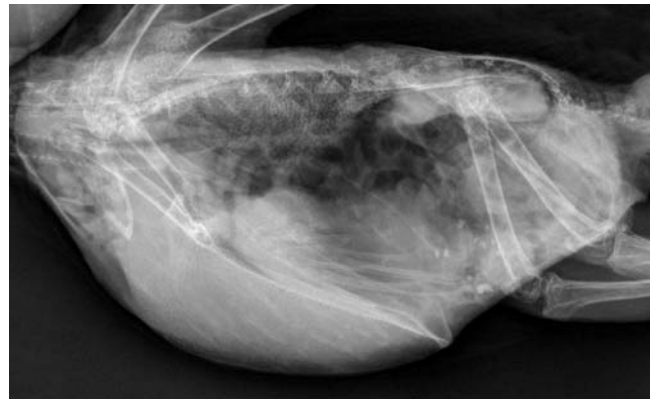
Die endoskopischen Aufnahmen oben zeigen Details, die mit der Röntgendiagnostik nicht zu entdecken sind: eine Luftsackverschattung, beginnende Entzündung (grauer Schleier) (oben); trübe Luftsäcke durch beginnende Pilzinfektion bei der Serosa über den Hoden (Mitte); kleine weiße Pilzherde auf der orangefarbenen Lunge (unten).

- Kleinste Granulome kann man auch auf einer digitalen Röntgenaufnahme nicht erkennen, vor allem im Millimeterbereich oder wenn sie an den Organen kleben.

- Oft überlagern sich die Organe, so dass eventuelle Veränderungen nicht sichtbar sind.

- Das Fehlen von röntgenologischen Veränderungen schließt deshalb eine Pilzkrankung nie aus.

- Röntgenologische Befunde in Lunge, Luftsäcken oder an anderer Stelle geben lediglich einen Hinweis auf eine Veränderung; diese Befunde lassen jedoch keine Schlussfolgerung darauf zu, dass es sich um eine Aspergillose handelt, da sich beispielsweise die Tuberkulose, die Chlamydiose, eine Fremdkörpereinkapselung oder die Coligranulomatose genauso darstellen.



### Vorteile der Röntgendiagnostik

- Grobe Läsionen sind gleich zu erkennen, ebenso deren Ausmaß.
- Ganzkörperröntgen gibt einen guten Überblick über den Zustand des Vogels.
- Gute Darstellung der Knochen.
- Gute Darstellung des Lungengewebes.
- Gute Darstellung der Schädelstruktur (z.B. beim Befall der Nase).

Leider können viele Tierärzte die Röntgenbilder von Papageien weder lesen noch korrekt interpretieren, von Heilpraktikern ohne jede fachliche Ausbildung gar nicht zu spre-

### Digitales Röntgen

Ein Papagei mit Luftsackentzündung, wie er sich in der digitalen Röntgenaufnahme präsentiert. Rechts sind die Beine zu erkennen, links oben die Flügelknochen.

chen. Ein besonderer Hinweis in diesem Zusammenhang gilt dem Wort „Luftsackverschattung“, das sehr häufig im Zuge der Aspergillose-Diagnostik genannt wird: Eine Luftsackverschattung kann man nur bei der Endoskopie feststellen. Hat man eine Luftsackveränderung auf der Röntgenaufnahme, handelt es sich zumindest nicht nur um eine Verschattung, sondern eher um eine bereits vorhandene starke Entzündung mit Fibrin und Eiter, die eine sofortige Behandlung erfordert.

### Nachteile der Endoskopie

- Die Methode ist sehr invasiv (es wird unmittelbar in den Körper des Vogels eingegriffen).
- Sie kann nur unter Vollnarkose erfolgen, gefährlich bei Patienten mit Dyspnoe.
- Sie kann nur vom Spezialisten durchgeführt werden.
- Sie ist kostenaufwendig.

Weiterhin erfolgt eine histologische Untersuchung der Organproben, die teilweise eine Bestimmung des Pilzes sowie Rückschlüsse auf das Ausmaß der Schädigung zulässt. Bei der Histologie ist auf die spezielle Pilzfärbung (PAS oder Grocott-Färbung) hinzuweisen, sie muss in einem Speziallabor erfolgen. Zwischenzeitlich werden auch PCRs zur Keimbestimmung angeboten; hierbei handelt es sich um eine genetische Analyse des Erbgutes der Pilze.

### Behandlung

Nach der Diagnosestellung „Aspergillose“ folgt zuerst eine genaue Analyse der Pilzart und des Ausmaßes der Erkrankung. Die Blutparameter vor, während und nach der Behandlung geben Auskunft über den Verlauf der Therapie. Es gibt keine empirischen Behandlungsschemata, sondern jede Behandlung wird in Form von Medikament plus Therapiedauer individuell abgestimmt. Es gibt keine Aspergillose, die in einer Woche auskuriert werden kann – vielmehr dauert es Wochen, Monate oder Jahre.

### Chirurgische Behandlung

Pilzgranulome werden weder von der körpereigenen Immunabwehr noch von Medikamenten aufgelöst. Ob die Medikamente in die Granulome einziehen und die Pilze ausreichend abtöten, ist zweifelhaft, da sich die Blutwerte in den meisten Fällen der Granulombildung nach Absetzen der Therapie wieder verschlechtern. Deshalb werden in unserer Praxis die Granulome chirurgisch entfernt oder neuerdings auch mit Radiowellen verbrannt. Sind die Granulome in der Lunge oder an den Hauptvenen angewachsen, ist ein chirurgischer Eingriff leider nicht durchführbar, da hier bei dem Versuch einer Entfernung lebensbedrohliche Blutungen entstehen können.

Die Entfernung der Granulome erfordert fundiertes Wissen über Anästhesie, Chirurgie und Anatomie und sollte ausschließlich von einem auf die Behandlung von Papageien spezialisierten Tierarzt durchgeführt werden.



### Inhalation

Bei handzahmen Papageien lässt sich mit ein wenig Training sogar eine Maskeninhalation durchführen

### Endoskopie

Ohne endoskopische Untersuchung ist eine beginnende Aspergillose unmöglich sicher zu diagnostizieren, denn nur die direkte visuelle Untersuchung aller Organe gibt einen klaren Aufschluss.

### Vorteile der Endoskopie

- Alle inneren Organe sind sichtbar.
- Direkte visuelle Begutachtung.
- Möglichkeit der Probenentnahme zwecks Histologie und dem Anlegen von Kulturen.
- Zielgenaue Behandlung und Entfernung von Granulomen an den Organen.

- Zur genaueren Abklärung muss der Vogel links- und rechtsseitig endoskopiert werden; da routinemäßig nur links untersucht wird, bleibt die rechte Seite unerforscht.
- Verletzungsgefahr bei Luftsackentzündungen, da die Sicht eingeschränkt ist.

### Kultur und Histologie

Bei der Anlage einer Pilzkultur von einer Organprobe wird in einem Speziallabor versucht, den Pilz zu isolieren und zu typisieren. Der alleinige Nachweis einer Schimmelpilzkultur kann zu Fehlinterpretationen führen, da die Probe bereits auf dem Weg zum Labor aufgrund der allgegenwärtigen Verbreitung der Sporen kontaminiert werden kann.

## Medikamentöse Behandlung

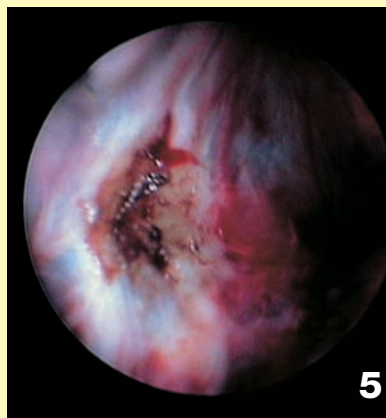
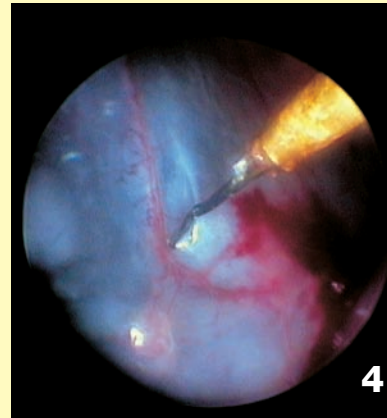
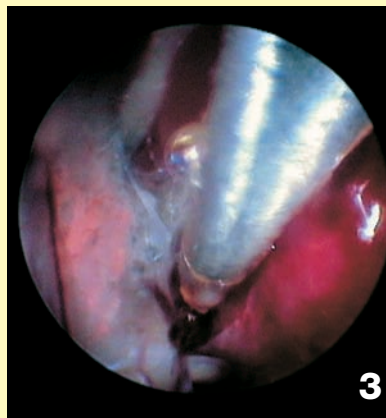
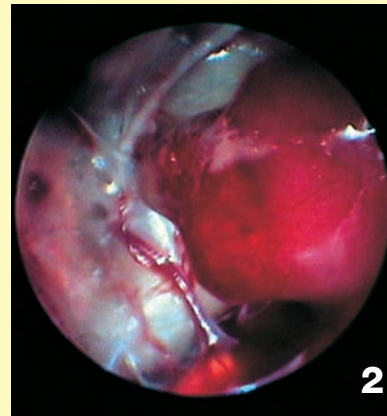
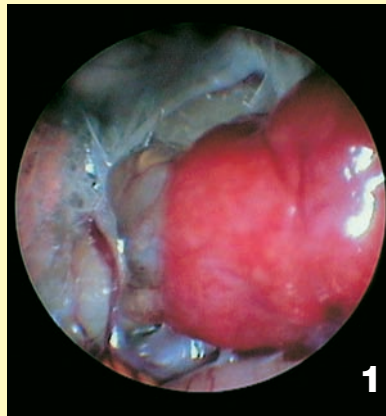
Bei den Medikamenten unterscheidet man Pilzhemmer (Azolderivate) und Pilztöter (Amphotericin B, Terbinafin). Neuerdings gibt es auch sehr teure Azolderivate aus der Humanmedizin, welche vielversprechend sind. Die Einnahme erfolgt oral, also direkt in den Schnabel. Es gibt keine Produkte, die über das Trinkwasser eingenommen werden können. Je nach Lokalisation des Pilzes entscheidet der Tierarzt über das geeignete Mittel. So sollte Itrakonazol beispielsweise nicht bei Graupageien genommen werden wegen der möglichen Nebenwirkungen. Flukonazol ist sehr empfehlenswert bei Augen- oder Hirninfektionen.

## Inhalationstherapie

Eine Inhalationstherapie ist sinnvoll, wenn Lunge, Nase, Sinus oder Luftsäcke von Schimmelpilzen befallen sind. Es ist aber sinnlos, Vögel mit Granulomen dauerhaft inhalieren zu lassen, denn die Medikamente ziehen kaum in die Granulome ein, und deshalb ist mit dieser Therapie an ein Abtöten oder gar Auflösen dieser Strukturen nicht zu denken. Es handelt sich vielmehr um eine unterstützende Maßnahme. Bei der Inhalationstherapie spielen die vom Apparat ausgestoßenen Partikel eine große Rolle. Je kleiner die Tröpfchen, umso besser können sie in die Luftwege gelangen. Der Durchmesser der Tröpfchen sollte höchstens fünf Mikrometer betragen, um ein Eindringen in Nase, Sinus, Luftsäcke und Lunge zu garantieren. Die Tiere werden zur Inhalation in eine Box gesetzt und mit einem Tuch abgedeckt. Per Inhalator werden die Medikamente dann 15-20 Minuten täglich verabreicht.

**S**pezielle Methoden zur Behandlung der Aspergillose sind die Sinustrepanation (mechanische Öffnung des Sinus), die Sinusinjektion und die Luftsackinjektion.

Eine Zeitlang war es Mode, an Aspergillose erkrankte Vögel mit den nebenwirkungsfreien Methoden der Homöopathie, mit Bachblüten, Magnetismus oder Pendeln zu therapie-



## Die Entfernung von Granulomen per Laparotomie (Bauchschnitt)

Aspergillose-Granulome können nicht mit Medikamenten aufgelöst werden, sondern müssen chirurgisch entfernt werden. Die winzigen, zum Teil nur wenige Millimeter großen Granulome werden zum Teil radiochirurgisch, also mit den Methoden der Strahlentherapie beseitigt.

ren. Der Papageienhalter hatte hierbei die Gewissheit, nichts Schlimmes bei seinem Vogel anrichten zu können. Manche „Heilmethoden“ werden hochgepriesen, vor allem von selbsternannten Tierheilern ohne jede fundierte Ausbildung, die entsprechend den bestehenden Gesetzen keine Medikamente verschreiben dürfen. Vergeuden Sie bitte keine Zeit mit wissenschaftlich fragwürdigen Therapien oder Methoden!

## Anti-Pilz-Diät

Bei der Ernährung von aspergillosekranken Papageien ist es wichtig, den Vögeln kein Futter zu geben, welches das Pilzwachstum anregt. Diese Patienten erhalten keine Körner- oder gar Nussmischungen mehr, da sich in ihnen nach wie vor Schimmelpilzsporen nachweisen lassen. Die Wahrscheinlichkeit, dass sich das Tier reinfiziert oder die Therapie dadurch fehlschlägt, ist

## Lebensrettende OP

Das Bild 1 zeigt die Niere (rot) mit einem 3 mm x 5 mm großen Granulom (grau) unterhalb des Organs. Das Bild 2 zeigt dieselbe Stelle im Bauchraum des Vogels nach der chirurgischen Entfernung des Granuloms.

Die Bilder 3 und 4 zeigen, wie Granulome mit den entsprechenden Instrumenten beseitigt werden.

Das Bild 5 zeigt einen Luftsack, von dem soeben chirurgisch ein Granulom entfernt wurde.



**So weit sollte es  
niemals kommen:  
Graupapagei mit  
zerstörtem  
Nasenloch.  
Ungehindert  
können sich  
Schimmelpilze durch  
sämtliche  
Organe des  
Papageis  
fressen.**

### **Graupapageien**

Sie zählen gemeinsam mit den Rotsteißpapageien zu den besonders betroffenen Arten innerhalb der Papageien

sehr groß. Verpilzte Saaten spielen bei Aspergillosepatienten eine erhebliche Rolle. Die Tiere haben ein sehr schwaches Immunsystem, das es wieder aufzubauen gilt. Da Körnerfutter darüber hinaus arm an Vitamin A ist, empfehle ich eine Basisernährung mit Extrudaten. Weiterhin brauchen aspergillosekranke Papageien eine sehr ausgewogene fettarme Ernährung mit Vitaminen und hochwertigen Eiweißen, was mit einer reinen Körnerfutterdiät nicht zu leisten ist. Sehr empfehlenswert sind Zusatzprodukte auf Basis von Palmöl mit Monolaurin. Diese Produkte stärken durch die Vitaminvorstufen die Epithelien, fördern das

Immunsystem und bremsen die Entzündungsreaktionen durch die ungesättigten Fettsäuren.

### **Behandlung der Mykotoxine**

**A**ufgenommene Pilzgifte können im Körper nicht mehr neutralisiert werden. Zur Entgiftung der Lebensmittel hat sich offensichtlich Ammoniak bewährt; da diese Methode jedoch als extrem kostspielig zu bewerten ist, empfiehlt sich die Vernichtung des belasteten Futters. In jüngster Zeit hat sich die Gabe von Mariendistelelex-

trakt als hilfreich erwiesen, um eine Leberschädigung einzugrenzen.

### **Behandlungsabschluss**

Ein Abschluss der Behandlung erfolgt erst, wenn der Tierarzt sicher ist, dass keine Pilze mehr vorhanden sind. Dazu sind wiederholte Endoskopien, Kulturen und Biopsien sowie diverse Blutwertanalysen nötig. Sind alle Bedingungen erfüllt, so wird die Therapie eingestellt. Die Patienten benötigen trotzdem noch regelmäßige Check-ups in halbjährlichen Intervallen.

### **Vorbeugung**

Das Motto bei der Aspergillose sollte „Vorbeugen ist besser als Heilen“ lauten. Regelmäßige gründliche Routineuntersuchungen sind notwendig, um auch kleinste Pilzherde ausschließen zu können. Dem Papageienhalter sollte jedoch klar sein, welche Faktoren die Systemmykosen beeinflussen, damit er diese im Alltag mit seinen Vögeln stark minimieren kann. Leider muss man nach wie vor festzustellen, dass viele Halter und Züchter immer wieder die gleichen Fehler begehen.

*Dr. Carlo Manderscheid, 5, avenue François Clément, 5612 Mondorf-les-Bains, Luxemburg, Tel: 00352-23-661718, Internet: [www.dr-manderscheid.com](http://www.dr-manderscheid.com)*

## **Die ganze Welt der Wellensittiche auf CD-ROM!**

**€ 15,50**

(Preis zuzüglich  
€ 3,- Verpackung  
+ Porto)



Auf seiner einzigartigen **CD-ROM** (für IBM-PC oder Kompatibel) präsentiert Ihnen **Thomas Arndt** alles Wissenswerte über die beliebtesten Sittiche der Welt – ein Muss für alle Papageienfreunde und solche, die es werden wollen!

Bezahlen Sie per bestehenden Bankeinzug oder mit Scheck. Lieferung auch per Nachnahme (zzgl. Nachnahmegebühr).

**Brückenfeldstraße 28 • 75015 Bretten  
Tel: 07252-957970 • Fax: 07252-78224**

**E-Mail: [arndtverlag@aol.com](mailto:arndtverlag@aol.com)**

**Internetshop: [www.vogelbuch.com](http://www.vogelbuch.com)**

**Arndt-Verlag**

